Aus der kgl. Universitäts-Kinder-Klinik und dem pathologischen Institut in München.

Zur Casuistik

des

interstitiellen Lungen- und Mediastinalemphysems.

Mit 2 Tafeln.

Inaugural-Dissertation

zur

Erlangung der Doktorwürde

in der

gesamten Medizin

verfasst und einer

hohen medizinischen Fakultät

der

kgl. Bayr. Ludwigs-Maximilians-Universität

zu München

vorgelegt von

Emil Maret

Medizinalpraktikant aus Coblenz.

MÜNCHEN 1905.

Kgl. Hofbuchdruckerei Kastner & Callwey.

Aus der kgl. Universitäts-Kinder-Klinik und dem pathologischen Institut in München.

Zur Casuistik

des

interstitiellen Lungen- und Mediastinalemphysems.

Mit 2 Tafeln.

Inaugural-Dissertation

zur

Erlangung der Doktorwürde

in der

gesamten Medizin

verfasst und einer

hohen medizinischen Fakultät

der

kgl. Bayr. Ludwigs-Maximilians-Universität

zu München

vorgelegt von

Emil Maret

Medizinalpraktikant aus Coblenz.

MÜNCHEN 1905.

Kgl. Hofbuchdruckerei Kastner & Callwey.

Gedruckt mit Genehmigung der medizinischen Fakultät der Universität München.

Referent:

Herr Obermedizinalrat Prof. Dr. v. Bollinger.

Meiner teuren Mutter

und dem Andenken

meines verstorbenen Vaters

in Liebe und Dankbarkeit

zugeeignet.

Digitized by the Internet Archive
in 2026

https://archive.org/details/IA41549027_0017

Das interstitielle Emphysem der Lunge, verbunden mit Emphysem des Mediastinum und mehr oder minder ausgedehntem Emphysem des Körpers findet sich zahlreich in der Literatur beschrieben. In den meisten der angeführten Fälle kam die Zerreissung des Lungengewebes, die das interstitielle Emphysem zur Folge hat, durch Einwirkung äusserer Gewalt zustande, namentlich bei Rippenbrüchen und penetrierenden Brustwunden; weniger häufig sind die Fälle, bei denen sie aus inneren Ursachen stattfand. Hierher gehören die seltenen Fälle des Durchbruches einer tuberkulösen Caverne nach der Thoraxwand und in dieselbe, sowie ferner die Fälle von Zerreissung des Lungengewebes infolge eines abnorm gesteigerten Exspirationsdruckes.

Diese letzte Ursache, die wir näher betrachten wollen, findet sich zuweilen bei der Geburt, bewirkt durch das heftige Pressen der Kreissenden während der Austreibungsperiode. Das dabei entstehende Emphysem tritt gewöhnlich zuerst am Halse auf als sogenannter Luftkropf. Auf Grund dieser Erscheinung stellt Demarquay die von der Ansicht der meisten anderen Autoren

abweichende Behauptung auf, dass hier zumeist eine Ruptur der Trachea stattfände. Demarquay berichtet in seinem Werke „Versuch einer medizinischen Pneumatologie“ über folgende andere Veranlassungen zur Entstehung des interstitiellen Emphysems:

„Auch bei Wasserscheu tritt dieses Emphysem manchmal auf und entsteht während des Schreiens und der begleitenden krampfhaften Bewegungen. Unter 8 Fällen von Hydrophobie sah Menière einen mit dieser Affektion kompliziert; doch werden auch von anderer Seite ähnliche Fälle berichtet. Bei einer Beobachtung von Vidali (Arch. gén. de méd., 1846 t. XII) und von Roger (Un. méd. 1853) haben ungewöhnliche Kraftanstrengungen diese Krankheit veranlasst; einmal, als ein Kind durch Steifmachen sich den Armen eines anderen entwinden wollte; das andere Mal nach convulsivischer Bewegung eines an fieberhaftem Ekzema impetiginodes leidenden einjährigen Mädchens.“

Die grösste Steigerung des Exspirationsdruckes aber findet beim Husten statt, bei dem die Luft heftiger und stossweise ausgeatmet wird. Daher finden wir auch in den meisten der hierher gehörenden Fälle dieses Emphysem bei Krankheiten mit heftigem, krampfhaftem Husten: Vor allem bei Keuchhusten, dann bei Phthisis, Bronchopneumonie, doppelseitiger Pneumonie, Croup etc. Da diese Krankheiten hauptsächlich solche des Kindesalters sind, so sind es auch zumeist Kinder, bei denen das Emphysem auftritt. Selbstverständlich steht der Keuchhusten an erster

Stelle. Von der grösseren Zahl der Autoren, die das Vorkommen des Emphysems bei Keuchhusten beschreiben, erwähnen wir vor allem Biermer, der sich darüber (Virchows Handb. d. spez. Pathologie und Therapie, V, 1) in folgenden Worten äussert: „In seltenen Fällen wirkt der positive Exspirationsdruck so stark, dass einzelne Alveolen platzen und alsdann interlobuläres und subpleurales Emphysem, oder wenn auch die Pleura pulmonalis mit zerreisst, Pneumothorax entsteht. Das subpleurale Emphysem kann sich auf das Bindegewebe des Mediastinum verbreiten und einerseits längs der Aorta, des Oesophagus und des Herzbeutels bis zum Zwerchfell, andererseits längs der Trachea und des Oesophagus zum Halszellgewebe fortkriechen und von da noch weiter über Wangen, Thorax und den grössten Teil des Körpers sich ausdehnen."

Von den anderen Autoren ist hauptsächlich Roger zu nennen, der in seiner umfassenden Arbeit „De l'Emphysème généralisé" 19 Fälle von allgemeinem Körperemphysem beschreibt. In 8 Fällen davon trat das Emphysem bei Keuchhusten auf. Da in sämtlichen Fällen die betreffenden Individuen das Kindesalter noch nicht überschritten hatten, so ist Roger der Meinung, dass das Emphysem bei Erwachsenen nur sehr selten, bei Greisen überhaupt nicht vorkomme. Diese Ansicht hat sich auch als durchaus richtig erwiesen.

Das Vorkommen des Emphysems bei Croup erwähnt Bartels (Deutsches Arch. f. klin. Med. Bd. II), jedoch beschränkt er es

ausschliesslich auf Fälle, wo die Tracheotomie vorgenommen wurde. Er ist der Ansicht, dass nach Beseitigung der Laryngostenose durch die Tracheotomie die Luft plötzlich mit so heftiger Gewalt in die freien Bronchien und Lungenabschnitte bei Obstruktion ausgedehnter Bronchialbezirke eindringe, dass Zerreissung des Gewebes und Luftaustritt ins interlobuläre, subpleurale und mediastinale Bindegewebe erfolge. Gegen die Verallgemeinerung dieser Auffassung wendet sich Rauchfuss (Gerhardts Handbuch der Kinderkrankheiten Bd. III): er führt das Faktum an, dass jene Erscheinungen auch ohne Tracheotomie und ohne Obturation grösserer Bronchialbezirke erfolgen, dann auch beim Keuchhusten, und dass andererseits gerade die Operation wieder Möglichkeiten biete (Verletzung des queren Verstärkungsbandes der zweiten Halsfascie, des die zuweilen hoch hinaufragende Thymus einhüllenden Zellgewebes, die oft übertriebene Bevorzugung der Zellgewebstrennung mit stumpfen Instrumenten etc.), welche das subcutane Emphysem am Halse und von hier aus, noch vor Eröffnung der Trachea, die Verbreitung desselben auf das Mediastinum veranlassen können. Rauchfuss sagt ferner: „In der Regel ist der interlobuläre Beginn des Emphysems, das sich subpleural längs der Lungenwurzel auf das lockere Mediastinalzellgewebe verbreitet, bei der Sektion ein ganz evidenter. Zuweilen erreicht das Emphysem höhere Grade, und das vordere Mediastinalzellgewebe ist in ganzer Ausdehnung von grossen und mittleren Blasen durchsetzt bis zu den Lungen-

wurzeln beiderseits und bis hinauf in das intermuskuläre und subkutane Halszellgewebe, die Schlüsselbeingruben und so fort auf die Arme etc.“

Ausserdem erwähnt Bartels selbst an obiger Stelle einen ihm mitgeteilten Fall, wo sich bei einem 10jährigen Mädchen, das am 8. Tage einer Diphtherie erlag, ein ausgedehntes Emphysem des Unterhautzellgewebes am Rumpfe entwickelt hatte, obgleich die Tracheotomie nicht ausgeführt worden war.

Das Auftreten des interstitiellen Lungen- und Mediastinalemphysems bei Phthise finden wir mehrfach beschrieben:

Demarquay teilt in seinem oben erwähnten Werke zwei Beobachtungen mit:

1. Der 4jährige Phil. S. zeigte schon längere Zeit Symptome von Phthisis, als er plötzlich nach einem Anfalle von Atemnot von einem Hautemphysem befallen wurde. Dasselbe zeigte sich zuerst in der Reg. subclavia sin. und nahm langsam Hals, Gesicht, Rücken und Thorax ein. Trotz einer wieder eingetretenen Erleichterung starb das Kind nach 60 Stunden.

Autopsie: Das Emphysem hatte Muskeln, Nerven und Gefässe gleichsam isoliert; es war gleichmässig im Mediastinum und auf der Oberfläche beider Lungen verteilt; die Pleura pulm. war durch eine Unzahl kleiner Bläschen abgehoben. Die ganze Spitze der linken Lunge nahm eine grosse Caverne ein, doch war hier die Ausgangsstelle für die Luft nicht, sondern diese fand sich in einer Perforation des linken Bronchus. Die Schnelligkeit, mit der sich in diesem Falle

das Emphysem zeigte, wird durch diese Continuitätstrennung genügend erklärt.

2. Der Kranke hatte früher an Pneumonie, Haemoptyse und später an habituellem Husten gelitten, dem bald nächtliche Schweisse und vollständige Aphonie folgten. 14 Tage vor seinem Eintritt hatte er an der linken Seite des Halses einen dumpfen Schmerz verspürt, sodann Respirationsbeschwerden mit Schmerzen in der linken Seite des Thorax. Die Dyspnoe wuchs die folgenden Tage und raubte ihm alle Ruhe. Es zeigte sich in der Reg. subclavia sin. eine kleine weiche Geschwulst, die schon am Morgen darauf den ganzen Hals einnahm, später das Gesicht, dann die oberen Teile des Truncus und der Oberarme.

Drei Tage nach seinem Eintritt war das Emphysem wesentlich vermindert; am

fünften Tage war es fast ganz verschwunden; am

achten Tage keine bedrohlichen Erscheinungen, dennoch wird der Kranke früh tot aufgefunden.

Autopsie: Luft im Zellgewebe des Halses bis hinauf zur Eintrittsstelle der Art. car. in die Schädelhöhle. Mediastinum und Lungen emphysematös. Links beide Pleuren total verwachsen; das subpleurale Zellgewebe zeigt Luftblasen, die untereinander und mit der Luft im Mediastinum kommunizieren. An der linken Lungenwurzel findet sich in der Mitte eines emphysematösen Lobulus eine runde, etwa 1 mm grosse Oeffnung, die unsichtbar ist, wenn die Lunge keine Luft

enthält, die aber leicht zu finden ist, wenn man das Organ unter Wasser aufbläst.

Einen ähnlichen Fall gibt Grancher an (Referat im Centralbl. für klin. Med. 1886):

Ein 4jähriges Mädchen, welches nach Masern an Phthise litt, bekam beim Husten ein ausgedehntes subcutanes Emphysem, welches sich vom Halse aus schnell über das Gesicht, den Thorax und die oberen Extremitäten verbreitete. Bei der Sektion fand man eine geplatzte Emphysemblase unter der intakten Pleura pulmonalis. Die Luft hatte sich von da unter der Pleura und im interlobulären Bindegewebe längs der Gefässe und Bronchien einen Weg zum Hilus und von da in das Mediastinum gebahnt.

Ferner berichtet Friedrich Müller (Berl. Wochenschr. 1888 Nr. 11) über einen Fall von subcutanem Emphysem bei Phthise, wo bei einem 15jährigen Mädchen, das die Erscheinungen der vorgeschrittenen Lungenphthise bot, subpleurales und mediastinales Emphysem mit Hautemphysem in der linken Fossa supraclavicularis auftrat. In dieser Abhandlung (Ueber Emphysem des Mediastinum) entwirft Müller ein anschauliches Bild von der Entstehungsweise und der Ausbreitung des Emphysems. Die Luftblasen, die nach Zerreissung von Lungenalveolen oder einer Caverne infolge forcierter Hustenstösse in das interstitielle Gewebe gepresst werden, können zwei verschiedene Wege einschlagen. Sie können entweder in dem die Bronchien und die Lungengefässe umgebenden Bindegewebe bis zum Lungenhilus und von da ins Mediastinum vordringen, oder sie

treten unter die Pleura pulmonalis, heben dieselbe in Form kleinerer oder grösserer Blasen ab und gelangen, subpleural sich fortschiebend, zum Lungenhilus. So entsteht allmählich eine Luftinfiltration der lockeren Maschen des Mediastinum; der Herzbeutel und die grossen Gefässe, sowie Trachea und Oesophagus werden auf allen Seiten von Luftbläschen umgeben. Nicht selten dringt das Emphysem auch zwischen Pleura cost. und Rippen ein und erstreckt sich bis zur Insertion des Zwerchfells herab. Hier scheint es jedoch, meint Müller, immer Halt zu machen; in keinem der von ihm gesammelten Fälle — auch in keinem der bisher beschriebenen überhaupt — war das Emphysem durch den Zwerchfellmuskel hindurch auf die Bauchhöhle übergegangen. Oft, aber keineswegs in allen Fällen (wie P[illegible]rtels gezeigt hat), tritt die Luftansammlung der Trachea und den grossen Gefässen folgend, in die linke oder seltener rechte Fossa supraclav. als crepitierender Tumor unter die Haut, um sich von dort als Hauptemphysem meist über einen grossen Teil der Körperoberfläche zu verbreiten.

Weit seltener ist das Vorkommen des interstitiellen Lungen- und Mediastinalemphysems bei Pneumonie. Immerhin finden wir in der Literatur mehrere derartige Fälle verzeichnet.

Roger führt in der oben erwähnten Arbeit zwei Beobachtungen an:

Bei der einen erkrankte ein $2^1/_2$ jähriges Mädchen an Pneumonie. Am 5. Tage der Krankheit

zeigte sich am unteren Teile des Thorax, dem Epigastrium und den Hypochondrien ein Hautemphysem, welches sich dann auf die gewöhnliche Weise weiter verbreitete. Später liessen die Erscheinungen nach. Das Emphysem verringerte sich zuerst im Gesicht, dann am Hals und der Brust und dauerte auf dem Leibe am längsten, doch war es nach 3 Wochen völlig verschwunden, und das Kind bald darauf genesen.

Bei der anderen Beobachtung erkrankte ein 2 jähriges Kind an schwerer doppelseitiger Pneumonie. Es trat Emphysem auf, das sich über Hals, Gesicht und oberen Teil der Brust ausbreitete. Das Kind starb bald darnach. Autopsie fand nicht statt.

Ueber einen anderen Fall finden wir in Schmidts Jahrbüchern Nr. 168 folgenden Bericht: Ein 2 jähriges Mädchen litt seit 8 Tagen an Fieber und Husten, vor 2 Tagen liess der letztere nach, und seitdem begann das rhachitische Kind zu schwellen; am stärksten war die polsterähnliche Schwellung am Brustkorbe, erstreckte sich aber von da gleichmässig über Kopf, Oberarm, Rücken und Bauch; unter dem Fingerdrucke bemerkte man ein Knistern, wie von einem Rosshaarpolster herrührend, und eine Grube, die sich bald ausglich. Die geschwellten Augenlider verdeckten die Bulbi völlig. Die Perkussion des Thorax ergab infolge des Hautemphysems keine Tonunterschiede: rechts unten erschien das Atemgeräusch etwas abgeschwächt. Nachdem in den nächsten Tagen die Abschwellung des Gesichtes und der unteren Teile beider Oberarme einge-

treten war, erfolgte eine Zunahme der rechtsseitigen pneumonischen Affektion unter Fiebersteigerung und nach kurzer Zeit der Tod.

Autopsie: Das Mediastinum anticum sehr luftreich; die hier befindlichen Lymphdrüsen käsig infiltriert, auf ihren Kapseln sassen dünnwandige Luftbläschen. Rechte Lunge mit der Costalpleura verwachsen, im rechten Brustraume ca. 4 Unzen trübe Flüssigkeit; der mittlere und untere Lappen verdichtet, von Leberconsistenz, reich an keilförmigen Stellen, die mit einer gelbweissen, käsigen Substanz infiltriert waren. Die Lunge zeigte, unter Wasser aufgeblasen, keinen Substanzverlust. Der Verfasser nimmt an, dass die Ruptur an der Oberfläche der fast ganz mit der Costalpleura verwachsenen rechten Lunge zustande kam, dass die Luft von hier aus in das Mediastinum anticum und von dort am Jugulum in das Unterhautzellgewebe gelangte. Nachträglich muss sich die Perforationsstelle mit pleuritischer Schwarte verlegt haben.

Auch bei Bronchopneumonie ist das Emphysem beobachtet worden. Wieder ist es Roger, der über einige solcher Fälle berichtet, allerdings jedesmal nur in wenigen Zeilen.

Von besonderem Interesse ist daher ein Fall von allgemeinem Hautemphysem bei Bronchopneumonie, den Damsch beschreibt (Deutsche med. Wochenschr. 1891 Nr. 18), da es sich hierbei um eine in lobulärer Ausbreitung sich darbietende doppelseitige Bronchopneumonie ohne jede weitere Komplikation handelt, wie ähnliche Fälle

in der deutschen Literatur bisher noch nicht vorlagen:

Ein 1 Jahr $2^1/_2$ Monate altes Kind, von gesunden Eltern stammend, bis dahin gesund und gut entwickelt, erkrankte mit Fieber und Husten. Als das Kind in die medizinische Poliklinik gebracht wurde, konnte die Diagnose auf katarrhalische Pneumonie gestellt werden. Einige Tage später entwickelten sich über beiden Unterlappen deutliche Dämpfungen mit bronchialem Atemgeräusch, ohne dass das Krankheitsbild bei einer Temperatur, die 39,8 abends nicht überschritt, und bei kräftiger Herzaktion einen bedrohlichen Eindruck machte. Die Respiration erfolgte stöhnend, war nur mässig beschleunigt, der Husten jetzt und später nur gering, kein Erbrechen, das Kind ruhig. Dieser Zustand hielt sich im allgemeinen bis zum 11. III., dem 11. Tage nach der Erkrankung, wo neben geringer Steigerung der Dyspnoe Unterhautemphysem im Jugulum und im Bereich der linken vorderen Brusthälfte konstatiert wurde. Der Befund über den Lungen war unverändert, über beiden Unterlappen bestand Dämpfung neben bronchialem Atemgeräusch, die Oberlappen boten nichts abweichendes dar. Die Auskultation des Herzens war durch die Lokalisation des Emphysems erschwert, weil das Emphysemknistern die Herztöne verdeckte. Die Stimme war und blieb dauernd hell, Schluckbeschwerden waren weder jetzt, noch später jemals vorhanden; kein Ausdruck von Angstgefühl, geringe Cyanose. Temp. abends 39,5. Puls kräftig, ca. 100. Von nun an nahm das Haut-

emphysem immer mehr an Ausbreitung zu, hatte am 12. III. bereits die ganze obere Rumpfhälfte, den Kopf, sowie die Arme bis zu den Handgelenken eingenommen, das Gesicht von monströsem Aussehen; Cyanose der Lippen; Dyspnoe etwas stärker. Puls auffallend kräftig, etwas verlangsamt. Somnolenz.

13. III. Zunahme des Emphysems an Intensität, besonders im Gesicht, an Extensität bis zum Becken. Lippen, Nagelglieder der Finger und Zehen cyanotisch; kein Trachealrasseln; Stimme hell; über beiden Unterlappen bronchiales Atemgeräusch, wenig Husten. Geringe motorische Unruhe neben Somnolenz. Nachdem in der Nacht vom 13./14. III. die Unruhe zugenommen hatte, trat gegen 7 Uhr morgens am 13. Tage der Erkrankung und am 4. Tage seit Eintritt des Hautemphysems der Exitus letalis ein.

Die Obduktion ergab zunächst ausgebreitetes Hautemphysem, welches sich über die oben angegebenen Grenzen hinaus nicht mehr verbreitet hatte und nach eingetretener Abkühlung des Körpers sich zwar wesentlich schwächer darbot, als intra vitam, immerhin aber noch eine Dickenzunahme der Haut um 1—1,5 cm erkennen liess; besonders stark zeigte sich auch jetzt noch die Haut aufgeblasen im Bereiche der Mm. pectorales, der Wangen und Lippen, der Gegenden über beiden Ohren und der oberen Augenlider, die, etwa daumendick aufgetrieben, den Bulbus verdeckten und so weit ektropioniert waren, dass die Conjunctiven etwa in der Breite von 1,5 cm sichtbar waren. Die Haut des Körpers weich, ala-

basterartig, mit beuliger Oberfläche. Nach Eröffnung der Brusthöhle zeigte sich ein umfangreiches Emphysem des mediastinalen Bindegewebes, das den wandständigen Teil des Herzens zum Teil überdeckte. Pericard ohne Emphysem; Herz etwas dilatiert und prall gefüllt, ohne weitere Veränderung. Pleuren frei. An den vorderen Rändern beider Oberlappen zahlreiche, bis erbsengrosse Luftblasen im interstitiellen Gewebe, an den mediastinalen Flächen beider Oberlappen jederseits mehrfache Reihen subpleural gelegener, bis bohnengrosser Luftblasen, die sich bis zu den Blasen am freien Rande hin verfolgen liessen. Gleiche Gruppen von Luftblasen, wie am Endpunkt dieser Züge, finden sich auch mitten auf der Fläche der Oberlappen und bilden den Ausgangspunkt von Zügen interlobulären Emphysems. Beide Unterlappen vollkommen luftleer infolge bronchopneumonischer Infiltration, in gleicher Weise sind fast der ganze Mittellappen und ein etwa 1,5 cm breiter, von der Lingula nach oben und hinten ziehender Streifen des linken Oberlappens infiltriert. Die übrigen Teile der Lunge gut lufthaltig, auffallend blutarm und trocken. Die Luftwege vollständig frei. Unter der Pleura costalis keine Spur von Emphysem, ebenso hatte sich dasselbe nicht über das Zwerchfell hinaus nach abwärts ausgedehnt. Bauchorgane normal. Die Eröffnung der Schädelhöhle wurde nicht gestattet.

Im Anschlusse daran weist D a m s c h darauf hin, dass hier die Ruptur des Lungengewebes erfolgt sei, obwohl keines der gewöhnlich die

Veranlassung dazu gebenden Momente, wie Husten, heftiges Schreien, Stenosen der Luftwege etc. zur Geltung gekomen war. Zur Erklärung hebt er die Multiplizität der Alveolarrupturen hervor, die darauf hindeuten, dass bei der umfangreichen Infiltration des Lungengewebes die restierenden lufthaltigen Teile für die Respiration ungebührlich stark in Anspruch genommen wurden. Dieser gesteigerten Anforderung aber, die bei dem muskelstarken Kinde gewissermassen mit Nachdruck gestellt und aufrecht erhalten wurde, waren die Alveolen der kindlichen Lunge auf längere Zeit nicht gewachsen.

Es sei mir nun gestattet, einen ähnlichen Fall aus der Universitäs-Kinderklinik zu München hier anzureihen und mit dem von Damsch beobachteten Falle zu vergleichen.

Eva F., Malerskind, 10 Monate alt. Eintritt 16. April 1905.

Anamnese:

Vor 3 Wochen bekam das Kind Husten und war verschleimt, dann trat Fieber auf und nach einigen Tagen Bewusstlosigkeit; doch nahm das Kind Nahrung zu sich. Es lag mit geschlossenen Augen da und reagierte nicht auf äussere Reize. Dieser Zustand dauerte 8 Tage, dann kam das Bewusstsein wieder; es stellte sich aber eine Steifigkeit am ganzen Körper ein. Sie entwickelte sich ganz allmählich und begann schon, während das Kind noch bewusstlos war. Der Kopf war stark nach hinten gebeugt. Als die Mutter das

Kind bewegen wollte, fühlte sie Widerstand. Keine Zuckungen. Die Steifigkeit dauerte 4 Tage und ging allmählich zurück; während dieser Tage hat das Kind unter starkem Würgen viel Schleim erbrochen. Es bekam dann Arznei, sodann hörte das Erbrechen auf. Nachher trat Mattigkeit auf. Die ganze Zeit über viel Husten und erschwertes Atmen. In letzter Zeit jedoch weniger Husten. Seit dem 13. IV. von der Poliklinik behandelt. Heute Morgen bemerkte die Mutter eine Schwellung am oberen Teile des Brustbeins. Das Kind war immer schwächlich; zwei Geschwister sind gesund. Ein Kind an Brechdurchfall gestorben. Vater lungenleidend, Mutter schwächlich.

Status praesens:

Sehr graciles Kind in etwas reduziertem Ernährungszustand. Es besteht anscheinend etwas Benommenheit; das Allgemeinbefinden ist beträchtlich gestört. Die Haut ist rein, ziemlich zart und durchsichtig; nur auf der Stirn zeigt sich eine kleine Infiltration, mit Borke bedeckt. Die grosse Fontanelle ist für einen Finger offen. Tubera frontalia und parietalia sind etwas hervorgewölbt. Der Hals ist sehr kurz; der Thorax gut vorgewölbt, etwas tief. Mässig starker Rosenkranz. Die Epiphysen am Vorderarm sind leicht verdickt. Unterhalb des Halses, über dem oberen Teil des Brustbeins, in der Fossa jugularis bis zum hinteren Ursprung des Sternocleidomastoideus eine gleichmässige, polsterartige Erhabenheit, die sich weich und nachgiebig anfühlt und unter dem Finger knistert. Der übrige Teil der

rechten vorderen Brustwand ist ebenfalls etwas polsterartig und knistert stark unter den Fingern. Auch nach der Achsel zu finden sich diese Veränderungen. Am stärksten gelangt das Knistern bei der Auskultation zur Wahrnehmung. Am Nacken und in der Leistenbeuge finden sich kleine, harte Drüsen. Mundschleimhaut etwas blass, an einigen Stellen mit Soor bedeckt. Rachen leicht gerötet. Lippen etwas aufgesprungen; Naseneingang mit gelblichem Sekret verstopft. Herzdämpfung deutlich, nicht vergrössert. Herztöne etwas leise. Puls mässig kräftig, regelmässig, 170. Lungenbefund: Links hinten, namentlich unten Schallabschwächung. Atemgeräusch hauchend. Auch rechts hinten unten Atemgeräusch verschärft. Links vorne oben verschärftes Atemgeräusch. Ziemlich viel Rasseln über den Lungen. Atmung regelmässig, dyspnoisch, ca. 50. Temperatur abends 37,6.

Verlauf:

17. IV. 05. Das Emphysem ist etwas zurückgegangen. Ueber den Lungen keine wesentlichen Veränderungen, nur etwas weniger Geräusche. Gewicht des Kindes 4730 g. Temp. 37,3 a. m., 37,6 p. m.

18. IV. Das Emphysem ist weiter zurückgegangen, ist nur noch walnussgross am Jugulum sichtbar. Verschärfung der Atmung links vorn besteht nicht mehr, nur noch Rasseln.

19. IV. Heute hat sich das Emphysem seitwärts bis zum äussersten Drittel der Clavicula ausgedehnt, ist höher geworden und hat den Umfang

eines Hühnereies. Ein mittlerer Strang zieht sich aus dem Sternum nach abwärts, am unteren Ende verdickt; ein ähnlicher Strang zieht sich nach rechts unten nach der Achsel zu (s. Fig. 1). Die Dämpfung auf den Lungen, wie das Bronchialatmen heute nicht so deutlich zu hören. Untere Lungengrenzen vorn am unteren Rande der 6. Rippe, hinten an der 12. Rippe. Gewicht 4350 g. 6Temp. 37,3 a. m., 37,6 p. m.

20. IV. Das Emphysem hat sich wieder etwas ausgedehnt: es hat kleine Ausläufer seitlich und unterhalb des Sternum und streckt sich am Hals bis zum Kinn herauf, nach den Seiten bis zum Sternocleidomastoideus. Der auf der rechten Brustseite sich erstreckende Ausläufer ist voluminöser geworden. Lungenbefund wenig verändert. Rechts hinten Dämpfung und Bronchialatmen etwas deutlicher. Das Allgemeinbefinden ist sehr viel schlechter; das Kind ist blass und cyanotisch. Temp. 36,7 a. m., 37,2 p. m.

21. IV. Das Emphysem hat sich über die ganze linke Bauchseite 2 Finger breit von der Linea alba ausgedehnt, Begrenzung der lat. Wand des Rectus. Der Hals ist bis zum Unterkiefer wie von einem dicken Kragen umgeben. Rechts hinten oben Bronchialatmen. Gew. 4300 g. Temperatur 38,4 a. m., 37,2 p. m.

22. IV. Die Begrenzung des Emphysems ist durch Muskeln gegeben: am Halse die Sternocleidom., an der Brust die Ursprünge des Pector. maj., am Abdomen der äussere Rand der Rectusscheide. Aussehen blass, cyanotisch. Es besteht Dyspnoe; epigastrische Einziehungen. Lungen-

befund unverändert. Atmungsfrequenz 36. Puls ziemlich klein, Frequenz 150. Temp. 36,0 a. m., 38,6 p. m. Gegen Abend zunehmende Dyspnoe, Blässe; schlechter Puls. $7^1/_2$ Uhr abends tritt der Exitus letalis ein.

Sektion im Pathol. Institut zu München. (Journ. Nr. 362. 1905.):

23. IV. 05. Kleine, zarte weibliche Kinderleiche. Die ganze Haut über dem Thorax ist polsterartig aufgehoben und fühlt sich luftkissenartig an. Dieses Hautemphysem ist auch über dem Hals und den oberen Bauchpartien verbreitet. Der Proc. vermiform. geht in horizontaler Richtung nach links, seine Spitze erreicht die Mittellinie. Die Rippenknorpel-Knochengrenzen sind stark aufgetrieben. Coecum frei beweglich. Leber fingerbreit über den Arcus costalis ragend. Bei Wegnahme des Sternums beide Lungen etwas retrahiert. Das mediastinale Bindegewebe ist sehr stark aufgebläht und von grossen Luftblasen durchsetzt. Beide Lungen sind frei und zeigen gefässartige Injektionen von Luft unter der Pleura bis haselnussgrosse Luftblasen; diese Luftblasen finden sich auch in grosser Zahl am Hilus, von wo sie sich auf das Mediastinum fortsetzen. Die hinteren unteren Partien beider Lungen sind von vermehrter Consistenz und Blutfülle. Knorpel-Knochengrenze der Rippen aufgetrieben, auf dem Durchschnitt die Knorpelwucherungszone etwa 0,5 cm breit, von glasigem Aussehen. Magen sehr stark ausgedehnt, mit wenigem Inhalt und mit geronnenen Milchresten gefüllt. Unterer Dünndarm leer. Im Dickdarm grüngelber Kot. Me-

senterium leicht vergrössert. Leber mit verwaschener Zeichnung, anaemisch. In der Gallenblase gelbbraune Galle. Milz klein, ohne Befund. Beide Nieren deutlich gezeichnet, sehr blass, sonst ohne Befund. Die Schädelhöhle wurde nicht eröffnet. Beide Lungen und das Herz werden in toto herausgenommen.

Der Befund ist ähnlich wie in dem von Damsch beschriebenen Falle.

Figur 2 zeigt das Präparat abgebildet. Man sieht die Luftblasen unter der Pleura beider Oberlappen teils perlschnurartig aneinander gereiht und sich gefässartig verzweigend, teils als grössere Blasen — bis haselnussgross — mehr vereinzelt daliegen. Gegen den Hilus zu liegen die Blasen, hier meist grössere, dicht gedrängt beieinander und erstrecken sich von dort weiter auf das Mediastinum, wo sie das Bindegewebe stark aufblähen. Auch hier findet sich das Emphysem nur an beiden Oberlappen, während in den hinteren unteren Partien der übrigen Lungenlappen die bronchopneumonische Infiltration ihren Sitz hat.

Was den klinischen Teil betrifft, so ist auch hier auffallend, dass das Kind in der letzten Zeit vor dem Auftreten des Emphysems weniger hustete. Es kann also, ebenso wie in dem vorigen Falle, nicht der Husten es gewesen sein, der die Ruptur bewirkt hätte. So bleibt auch in diesem Falle als Ursache derselben die stärkere Inanspruchnahme der von der Infiltration nicht betroffenen Lungenabschnitte. Bei dem von Damsch beschriebenen Falle kommt noch

hinzu, dass das betreffende Kind muskulös war und den gesteigerten Anforderungen der Respiration umso besser entsprechen konnte. In unserem Falle zeigt sich nicht die gleiche Erscheinung. Die kleine Eva F. war im Gegenteil immer ein schwächliches Kind, zuletzt wohl auch noch mehr infolge der Krankheit, zudem $4^1/_2$ Monate jünger als das andere Kind. Indessen ist die vorhandene Muskelkraft nur ein verstärkendes, keineswegs aber ein hauptsächliches Moment; denn es liegt auf der Hand, dass bei so wenigen noch lufthaltigen Lungenteilen auch geringe Muskelkräfte ausreichen, um eine forcierte Atmung in Gang zu halten, die die ohnehin geblähten Alveolen zur Ruptur bringt.

Zum Schlusse meiner Arbeit sei es mir noch gestattet, Herrn Obermedizinalrat Professor Dr. v. Bollinger für die Uebernahme des Referates und die Ueberlassung des Sektionsprotokolls und des Präparates, sowie Herrn Geheimrat Professor Dr. v. Ranke für die Ueberlassung der Krankengeschichte meinen ergebensten Dank auszusprechen.

Ausserdem bin ich Herrn Dr. Oberndorfer für seine liebenswürdige Unterstützung und für die Anregung zu dieser Arbeit zu Dank verpflichtet.

Literatur.

Bartels: Deutsches Archiv für klin. Medizin Bd. II.

Biermer: Krankheiten der Respirationsorgane. Virchows Handbuch der spez. Pathologie und Therapie V. 1.

Damsch: Ueber Unterhaut-Emphysem bei Bronchopneumonie. Deutsche med. Wochenschrift 1891. XVIII.

Demarquay: Versuch einer med. Pneumatologie. Uebersetzt von Reyher. 1867.

Grancher: Un cas d'Emphysème sous-cutané. L'Union médecine 1886 Nr. 41. (Referat im Zentralblatt f. d. med. Wissenschaft 43/86.)

Müller Friedrich: Ueber Emphysem des Mediastinum. Berl. Wochenschrift 1888 Nr. 11.

Rauchfuss: Gerhardt's Handbuch d. Kinderkrankheiten Bd. III.

Roger: De l'Emphysème généralisé. Archives génerales de médecine. 1862.

Schmidt's Jahrbücher Nr. 168.

Lebenslauf.

Ich, Emil Maret, bin geboren am 21. Oktober 1881 zu Coblenz als Sohn des verstorbenen Fabrikbesitzers Joh. Bernhard Maret. Nach der Volksschule besuchte ich das Kaiserin Augusta-Gymnasium zu Coblenz, wo ich am 2. März 1900 das Zeugnis der Reife erhielt. Sodann studierte ich 1 Semester an der Universität zu Freiburg i. B., 2 Semester in München, 1 Semester in Kiel, wo ich am 27. Februar 1902 das Tentamen physicum bestand, 2 Semester in Bonn und 3 Semester in München. Hier bestand ich am 12. Mai 1905 mein medizinisches Staatsexamen.

Fig. 1.

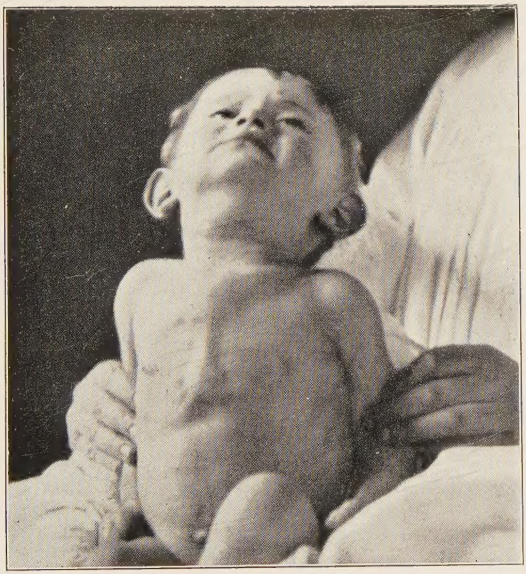

Fig 2.